

||| DigitalDoctor

Acne tarda

Сложная проблема взрослых женщин

Акне взрослых (поздние акне, acne tarda) –

это акне у женщин в возрасте старше 25 лет, непрерывно или периодически возобновляющиеся с подросткового возраста или впервые появляющиеся в возрасте старше 25 лет^{1,2}.



№3 / 2022 /
РЕПРИНТ



Материал составила **Евгения Викторовна Дворянова**, доктор медицинских наук, ведущий научный сотрудник Лаборатории физико-химических и генетических проблем дерматологии Центра теоретических проблем физико-химической фармакологии РАН.

Материал предназначен для медицинских работников



Акне поражает более 50% женщин старше 25 лет.

У некоторых пациенток заболевание приобретает хронический рецидивирующий характер и окончательно регрессирует лишь с началом климактерического периода^{3,4}.



В развитии воспалительной реакции участвуют

Propionibacterium acne, *Staphylococcus epidermidis*, *Staphylococcus aureus*⁴.



Около 40% женщин с акне страдают

от психиатрической патологии (например, от депрессии)⁵.

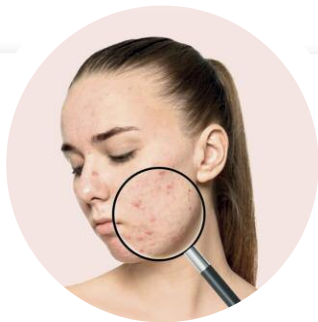

Одним из этиологических звеньев

патогенеза акне является гиперандрогения⁶.

Разница акне у подростков и взрослых женщин⁷

	Подростковые акне	Акне взрослых женщин
Возраст	Моложе 25 лет	Старше 25 лет
Локализация	Щеки, грудь, спина	Поражение U-зоны (щеки, вокруг рта и нижняя часть подбородка)
Преобладающие элементы	Комедоны	Папуло-пустулезная сыпь
Постакне	В зависимости от тяжести течения	Часто
Себорея	Часто	Редко
Влияние гормонов	Нечасто	Часто
Ответ на терапию	Хороший отклик на лечение	Нечувствительны к терапии



Постакне — это комплекс вторичных стойких кожных изменений, возникших в результате длительного течения угревой болезни и недостаточно адекватных или неправильных манипуляций, используемых для ее лечения.

Акне —

самая частая причина формирования рубцов и других эстетических недостатков кожи лица.

Для взрослых женщин с акне особенно характерны постакне.

Наиболее частые проявления постакне[®]:



Расширенные кожные поры



Рубцы

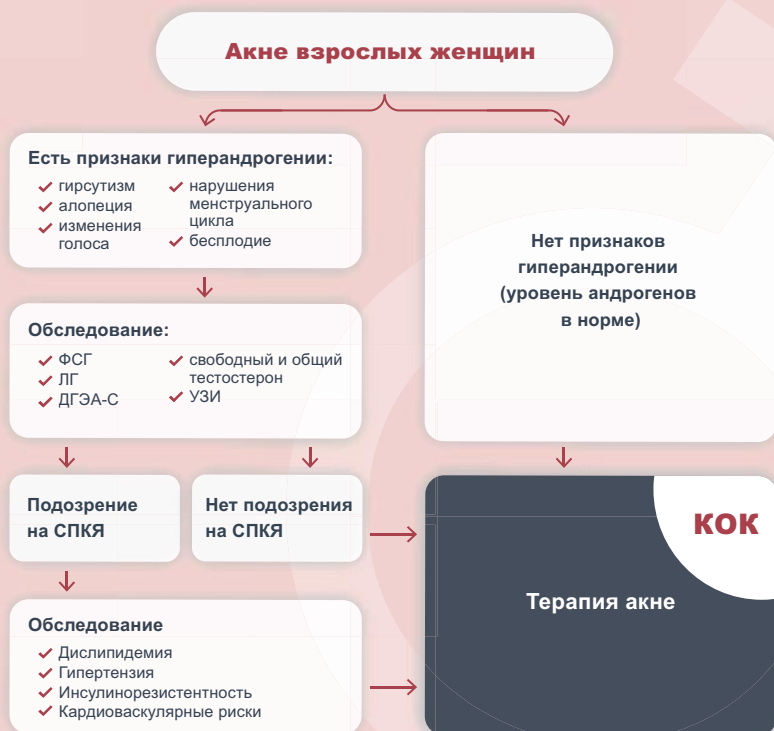

Изменения окраски пораженных участков



Изменения сосудов: эритема, расширенные капилляры

Тактика ведения взрослых пациенток с угревой болезнью⁹



Примечание. ФСГ – фолликулостимулирующий гормон, ЛГ – лютеинизирующий гормон, ДГЭА-С – дегидроэпиандростерон сульфат, СПКЯ – синдром поликистозных яичников, КОК – комбинированная оральная контрацепция.

Белара

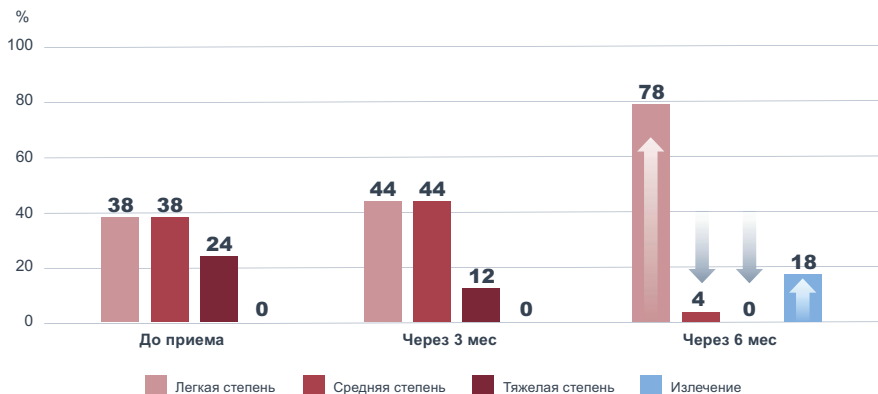
Комбинированный оральный контрацептив

30 мкг
этинилэстрадиола

2 мг
хлормадинона
ацетата



Клинические эффекты Белары



Снижение степени тяжести и излечение угревой болезни у пациенток на фоне приема Белары¹⁰

Ультразвуковая картина кожи лица после лечения Беларой характеризуется

большой яркостью, четкостью и глубиной проникновения ультразвукового сигнала¹¹, что свидетельствует в пользу структуризации белковых структур эпидермиса и процессов неокollaгеногенеза и улучшения качества каркасной матрицы.

На фоне приема Белары происходит статистически значимое **снижение индекса меланина на 35%**, что свидетельствует о более быстром регрессе воспалительных элементов и меньшем риске формирования поствоспалительной гиперпигментации¹¹.



Данные ультразвукового исследования (УЗИ) через 6 мес приема Белары¹¹:

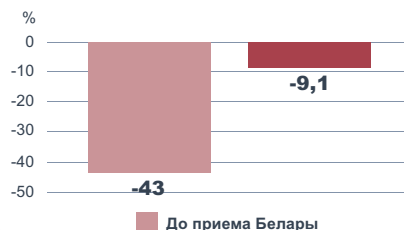
- ✓ структуризация белков эпидермиса;
- ✓ активация процессов новообразования коллагена;
- ✓ улучшение качества кожного каркаса;
- ✓ улучшение кровообращения в сосочках дермы.

Конфокальное изображение кожи лица на уровне верхних слоев дермы до и после терапии Беларой.

На фоне приема препарата выявлено статистически значимое уменьшение диаметра просвета волосяного фолликула на **19,0%**¹¹.



На фоне приема Белары значительно снижается размер пор¹².



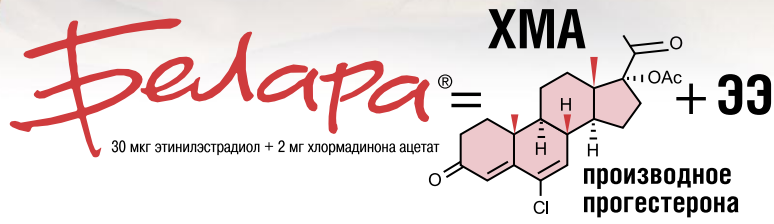
Литература

1. Silpa-Archa N, Kohli I, Chaowattanapanit S et al. Postinflammatory hyperpigmentation: A comprehensive overview: Epidemiology, pathogenesis, clinical presentation, and noninvasive assessment technique. J Am Acad Dermatol 2017; 77: 591–605.
2. Круглова Л.С., Грязева Н.В., Бондаренко В.В. Терапия и профилактика поствоспалительной пигментации акне у взрослых. Медицинский алфавит. 2021; 9: 72–8. DOI: 10.33667/2078-5631-2021-9-72-76
3. Андреева Е.Н., Шереметьева Е.В., Григорян О.Р., Абсарова Ю.С. Акне – болезнь цивилизации. Проблемы репродукции. 2020; 26 (1): 6–12.
4. Белоусова Т.А., Горячина М.В. Поздние акне у женщин: эпидемиология, клиническая картина, диагностика, рациональный выбор средств дерматокосметологического ухода. Клиническая дерматология и венерология. 2012; 10 (4): 73–81.
5. Henkel V, Moehrenschiager M, Hegerl U. Screening for depression in adult acne vulgaris patients: tools for the dermatologist. J Cosmet Dermatol 2002; 1 (4): 202–7.
6. Монохов С.А., Иванов О.Л., Самин М.А. Антиандрогенные препараты: современная терапия акне у женщин. Гинекология. 2005; 7 (5–6): 276–82.
7. Khunger N, Kumar C. A clinico-epidemiological study of adult acne: is it different from adolescent acne? Indian J Dermatol Venerol Leprol 2012; 78 (3): 335–41.
8. Кунгуров Н.В., Зильберберг Н.В., Толстая А.И., Кохан М.М. Патогенетическая и клиническая основа результативности комбинированной терапии больных акне и постакне. Лечащий врач. 2013; 11.
9. Bagatin E, Freitas THP, Rivitti-Machado MC. Adult female acne: a guide to clinical practice. An Bras Dermatol 2019; 94 (1).
10. Jaisamram U, Santibenchakul S. A comparison of combined oral contraceptives containing chlormadinone acetate versus drospirenone for the treatment of acne and dysmenorrhea: a randomized trial. Contracept Reprod Med 2018; 3: 5.
11. Зильберберг Н.В., Толстая А.И. Оценка эффективности и безопасности препарата Белара в комплексной терапии больных акне. Фарматека. 2015.
12. Schramm G. 2007. CMA 2 mg/EE 0.03 mg (n=44) for 12 cycles, open, prospective CT. Dermatological investigation in two age groups (group A: 18–27 years; group B: 28–37 years).
13. Анисимова М.Ю. Акне (acne vulgaris) с позиции доказательной медицины. Вестник репродуктивного здоровья. 2010; 3–4: 14–23.
14. Аганезова Н.В., Аганезов С.С. Комбинированные оральные контрацептивы: не только контрацепция. Акушерство и гинекология. 2015; 6: 118–23.
15. Шилин Д.Е. Антиандрогенная терапия с применением гормональных контрацептивов. Акушерство и гинекология. 2013; 6: 82–7.
16. Мишарина Е.В., Хачатурян А.Р., Ярмолиńska М.И., Абашова Е.И. Эффективность и безопасность комбинированного контрацептива с хлормадинаном ацетатом у женщины среднего репродуктивного возраста. Вопросы гинекологии, акушерства и перинатологии. 2018; 17 (1): 33–40. DOI: 10.20953/1726-1678-2018-1-33-40



ГЕДЕОН РИХТЕР

Здоровье — наша миссия



ПН 014429/01

Контрацепция с хлормадинона ацетатом – производным прогестерона с антиандрогенной активностью